文章编号（Article ID）：1009-2137（2019）04-1131-07

·论著·

儿童系统性 EB 病毒阳性的 T 细胞淋巴瘤临床病理分析

朱莹莹[1]，段勇涛[1]，宋丽丽[1]，陶菁[2]，管玉杰[1]，刘炜[1*]，李彦格[1]，史利欢[3]
郑州大学附属儿童医院、河南省儿童医院、郑州儿童医院，[1]血液肿瘤科，[2]病理科，
[3]河南省小儿血液医学重点实验室，河南郑州 450018

摘要 **目的：**探讨儿童系统性 EB^+ T 细胞淋巴瘤临床特征、病理学特点及预后。**方法：**对 16 例儿童系统性 EB^+ T 细胞淋巴瘤病例进行回顾性研究，并进行随访。**结果：**男 12 例，女 4 例，中位年龄 3.3（1-17）岁，临床上以发热、肝脾肿大、血细胞减少、淋巴结肿大、骨髓或器官可见噬血现象为主要表现。组织病理特点：淋巴结结构可正常、部分或完全破坏，淋巴结副皮质区增宽，瘤细胞弥漫增生，细胞中等大或体积偏小，轻度异型或显著异型性。免疫表型特点：增生细胞大多数为 T 细胞，$CD3^+$ 100%（16/16），$CD4^+$ 31.3%（5/16），$CD5^+$ 81.3%（13/16），$CD7^+$ 68.8%（11/16），$CD8^+$ 93.8%（15/16），$CD4^+CD8^+$ 31.3%（5/16），$CD4^-CD8^-$ 6.3%（1/16），$CD56^-$ 100%（16/16）。EBER 原位杂交阳性 100%（16/16），TCR 呈单克隆性基因重排 93.8%（15/16）。死亡 11 例，失访 1 例，复发 1 例，生存 3 例，中位生存时间 4 个月。**结论：**儿童系统性 EB^+ T 细胞淋巴瘤好发于儿童和年轻成人，在婴幼儿发病亦不少见，临床表现缺乏特异性，常合并噬血细胞综合征，确诊需结合临床表现、病理形态、免疫组织化学、EBV-EBER 原位杂交及 TCR 基因检测等综合分析。总体预后不良，病死率高。

关键词 EB 病毒感染；T 细胞淋巴瘤；噬血细胞综合征
中图分类号 R733.1 **文献标识码** A **doi：**10.19746/j.cnki.issn1009-2137.2019.04.022

Clinicopathological Analysis of Children′s Systemic EBV-Positive T-Cell Lymphoma

ZHU Ying-Ying[1], DUAN Yong-Tao[1], SONG Li-Li[1], TAO Jing[2], GUAN Yu-Jie[1], LIU Wei[1], LI Yan-Ge[1], SHI Li-Huan[3]*
[1]*Department of Hematologic and Oncology,* [2]*Department of Pathology,* [3]*Henan Medical Key Laboratory of Pediatric Hematology, Children′s Hospital Affiliated to Zhengzhou University, Henan Children′s Hospital, Zhengzhou Children′s Hospital, Zhengzhou* 450018*, Henan Province, China*
[*]*Corresponding Author: LIU Wei, Senior Physician. E-mail: liuweixinxiang*123@163*.com*

Abstract **Objective:** To explore the clinical and pathologic features as well as prognosis of systemic EBV-positive T-cell lymphoma in children. **Methods:** The clinical data including clinical manifestation, pathologic changes and treatment in 16 patients with children′s systemic EBV-positive T-cell lymphoma were analyzed retrospectively, and follow-up of patients were carried out. **Results:** The 16 cases included 12 males and 4 females with median age of 3.3 years old. It was demonstrated that the clinical and pathological features of the children′s systemic EBV-positive T-cell lymphoma were as followed fever, hepatosplenomegaly, cytopenia, lymphadenopathy, and hemophagocytosis in bone marrow or organ. Histologically, the structures of lymph node was normal, partially or completely destoryed. The paracortical zone was expanded with prominent infiltration of small to medium-sized atypical lymphocytes. The major immunophenotypic characteristics were as follows: (1) Almost all biopsies exhibited prominent T cell proliferation. (2) CD3 was expressed in 16 patients (100%, 16/16), CD4 in 5 patients (31.3%, 5/16), CD5 in 13 patients (81.3%, 13/16), CD7 was expressed in 11 patients (68.8%, 11/16), CD8 in 15 patients (93.8%, 15/16), CD4 and CD8 were expressed in 5 patients (31.3%, 5/16), CD4 and CD8 double-negative in patients (6.3%, 1/16), 16 patients were CD56 negative (100%, 16/16). (3) TCR gene cloning rearrangement in 16 patients (93.8%, 15/16). (4) EBV-EBER was expressed in 16 patients (100%, 16/16). 11 out of 16 cases died, 1 cese failed to be followed up, 1 case relapsed, and 3 cases survived, reseptively. The media survival time was 4 months. **Conclusion:** Systemic EBV-positive T-cell lymphoma predominantly occurred in childhood and early teen-age, and lacks specific clinic features, usually combined with hemophagocytic syndrome. The confirmed diagnosis requires comprehensive analysis of clinical manifestation, pathomorphology, immunohistochemical detection, EBV-EBER insite hybridization, and TCR gene test. The overall prognosis of the disease is poor and the fatality rate is high.

[*]通讯作者：刘炜，主任医师 . E-mail: liuweixinxiang123@163.com
2018-05-04 收稿；2018-06-25 接受

?1994-2019 China Academic Journal Electronic Publishing House. All rights reserved. http://www.cnki.net

Key words　EBV infection; T-cell lymphoma; hemophagocytic syndrome

J Exp Hematol 2019；27（4）：1131–1137

儿童系统性 EB 病毒阳性的 T 细胞淋巴瘤是发生于儿童和年轻成人的一种恶性肿瘤，其特征是具有活性细胞毒性表型的 T 细胞受 Epstein-Barr 病毒 (EBV) 感染并呈单克隆性增殖 [1]。该病病情复杂，可由慢性活动性 EBV 感染（chronic active Epstein-Barr virus，CAEBV）进展而来，也可由原发性 EBV 感染或既往 EBV 感染再激活所致 [2–4]。后者发病率较低，目前报道较少。本研究通过对 16 例原发性 EBV 感染或 EBV 再激活所致的儿童系统性 EB^+ T 细胞淋巴瘤患儿的临床病理资料进行回顾性研究，并对其临床特征、病理学特点及预后进行总结分析，旨在提高临床医师对该病的认识，提高警惕，及时避免严重并发症的发生。

材料和方法

病例资料

2003 年 1 月至 2018 年 4 月在本院确诊的的发生于原发性 EBV 感染或 EBV 再激活后的儿童系统性 EB^+ T 细胞淋巴瘤患者 16 例。根据参考文献 [5，6]，本研究纳入病例首先要具备 EBV 感染的证据：EBV 感染诊断的标准 [7]：① EBV 抗体必需是阳性，② 抗 EBV 衣壳抗原（VCA）的 IgM 增高和抗 EBV 核抗原（EBNA）的 IgG 阴性提示 EBV 原发感染，而 VCA IgG 增高和抗早期抗原（EA）的 IgG 增高提示 EBV 再激活。③如果血清学检测不能判定，可根据伴有外周血或组织中 EBV-DNA 明显增高；在组织或外周血中检测出含 EBV 编码小 RNA 的细胞；其次需符合以下标准：①年龄＜ 20 岁（我国有学者将成年人系统性 EB^+ T/NK 细胞淋巴组织增殖性疾病定为≥ 20 岁 [8]）；②临床病程呈爆发性或亚急性临床过程；③ TCR 基因重排克隆性增生；④有主要器官受累及的组织学证据及受感染组织中的 EB 病毒阳性的 T 细胞数量增多，排除侵袭性 NK 细胞白血病、结外 NK/T 细胞淋巴瘤等疾病；⑤所有患者均无明确的潜在免疫异常，无免疫抑制剂应用史，无慢性活动性 EB 病毒感染病史。

试剂与仪器

血清 EBV 抗体检测试剂盒购自德国欧蒙公司。血浆 EB-DNA 定量检测采用美国 BIO-RAD 公司荧光定量 PCR 扩增仪，试剂盒由广州中山大学达安基因股份有限公司提供。免疫组织化学检测所用抗体均购自丹麦 Dako 公司。EBER 探针由丹麦奥胡斯大学病理所提供。T 细胞受体（TCR）基因重排采用德国 Diagen 公司生产的 QIAamp DNA FFPE 核酸纯化试剂盒，仪器购自美国 Thermo Fisher 公司生产的基因分析仪（3500 Dx）。

EBV抗体检测

采用德国欧蒙公司抗 EBV 抗体试剂盒（间接免疫荧光法）：检测抗 EBV-VCA-IgM 抗体、抗 EBV-VCA-IgG 抗体、抗 EBV-EA-IgG 抗体、抗 EBV-NA-IgG 抗体。试验操作及结果判定均按照试剂说明书进行。

EBV-DNA检测

EBV-DNA 测定采用美国 BIO-RAD 公司荧光定量 PCR 扩增仪（MJ opticon2）进行。EBV-DNA 载量检测范围为 5.0×10^2 至 5.0×10^8 copies/ml，小于 5.0×10^2 copies/ml 定为阴性，按试剂盒说明书操作。依据 EBV-DNA 标准品建立计算曲线，由 Opticon Monitor 2 软件分析，读取样本 EBV 拷贝数。

免疫组织化学染色检测

采用 En Vision 方法，二氨基联苯胺（DAB）显色，其阳性信号为棕黄色。所用一抗主要有 CD2、CD3、CD30、CD21、CD4、CD5、CD7、CD8、CD56、粒酶 B、T 细胞质内抗原（TIA-1）、Ki-67，为了鉴别诊断部分病例还加染了鉴别诊断的相关抗体。试剂均购自丹麦 Dako 公司。结果判断采用半定量分析：阳性细胞数＜ 10% 为阴性（–），10%–30% 为弱阳性（+），＞ 30%–75% 为中度阳性（++），＞ 75% 为强阳性（+++）。

EBV-EBER原位杂交（ISH）检测

检测 EBV 用的地高辛标记的 EBER 探针由丹麦奥胡斯大学病理所合成，可同时检测 2 种 EBV 编码的 mRNA，包括 EBER1 和 EBER2。阳性信号定位于细胞核内，呈棕黄色。阳性对照选用 EBV 阳性的外周 NK/T 细胞淋巴瘤。判断标准：阳性细胞数＜ 5% 为阴性（–）；5%–20% 为弱阳性（+）；＞ 20%–40% 为中度阳性（++）；＞ 40% 为强阳性（+++）。

?1994-2019 China Academic Journal Electronic Publishing House. All rights reserved.　http://www.cnki.net

T细胞受体（TCR）基因重排检测

每例取 5 μm 腊卷 10 个，采用 QIAamp DNA FFPE 核酸纯化试剂盒提取细胞 DNA，经过蛋白酶 K 消化后萃取出来。采用 BIOMED-2 聚合酶链反应（PCR）方法检测 TCR 基因克隆性重排。具体参考文献[9]。

结　　果

一般临床资料

16 例患者中男 12 例，女 4 例，中位年龄 3.3（1–17）岁。临床表现主要有发热（15/16, 93.8%）、肝脾肿大（13/16，81.3%）、血细胞减少（11/16，68.8%）、淋巴结肿大（9/16，56.3%）、骨髓或器官可见噬血现象（12/16，75%）、皮疹（2/16，12.5%）、蚊虫叮咬超敏反应（1/16，6.25%）（表 1）。

组织病理学改变

对 14 例患者取淋巴结活检，3 例取骨髓活检，2 例取肝脏活检，1 例取脾脏活检。14 例淋巴结病理检查中，淋巴结结构正常者 1 例，部分破坏 8 例，完全破坏 5 例（图 1A）。滤泡间区增宽，淋巴细胞增生，细胞体积中等或体积偏小，轻度或显著异型性（图 1B），可见凋亡。其中例 5 和例 7 瘤细胞中等至大型，核仁不明显，细胞凋亡现象不明显。背景散在浆细胞、嗜酸性粒细胞、免疫母细胞浸润，毛细胞血管后微静脉呈树枝状增生。例 1、例 2、例 6、例 10 和例 16 见红细胞吞噬现象。3 例骨髓活检中，例 1 和例 9 显示骨髓增生活跃，可见少量异型淋巴样细胞散在分布，例 9 骨髓可见噬血现象，例 13 骨髓增生减低。2 例肝脏活检中，可见汇管区及肝窦内 T 淋巴细胞浸润，例 10 可见细胆管增生，组织细胞增多，胞浆吞噬红细胞，例 13 肝细胞脂肪变性、坏死。1 例脾脏活检，脾索及脾窦内可见弥漫单一性的中等偏大淋巴样细胞增生浸润，白髓减少，可见噬血现象。

肿瘤组织免疫表型、EBER 及 TCR 受体基因重排结果

增生细胞大多数为 T 细胞，$CD3^+$ 16 例（16/16，100%）（图 1C），$CD4^+$ 5 例（5/16，31.3%），$CD5^+$ 13 例（13/16，81.3%），$CD7^+$ 11 例（11/16，68.8%），$CD8^+$ 15 例（15/16，93.8%），$CD4^+CD8^+$ 5 例（5/16，31.3%）（图 1D-E），$CD4^-CD8^-$ 1 例（1/16，6.3%），$CD56^-$ 16 例（16/16，100%）。全部病例 EBER 原位杂交阳性（16/16，100%）（图 1F）。TCR 呈单克隆性基因重排 15 例（15/16，93.8%），其中例 3 因细胞凋亡严重，标本不足，结果阴性（表 2）。

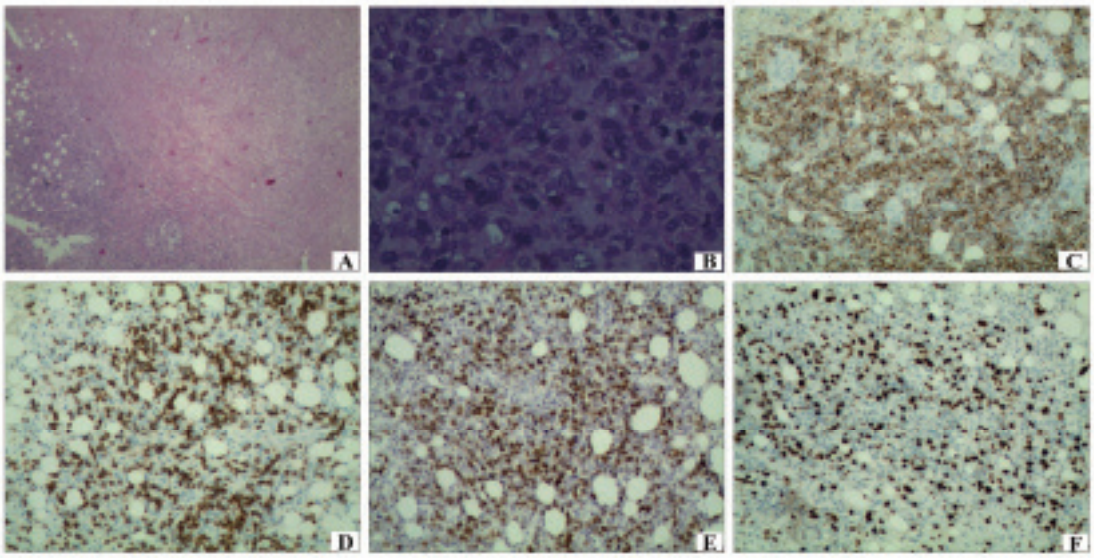

Figure 1. Lymphnode biopsy of case 15. A: No lymph node structure was seen. It was surrounded by fatty tissue. The certral zone was coagulative necrosis (HE, ×400). **B:** Partially residual cells were medium size,significant atypia and less cytoplasm (HE, ×400). **C:** Partially residual cells were immunostained for $CD3^+$ (IHC, ×200). **D:** Partially residual cells were immunostained for $CD4^+$ (IHC, 200). **E:** Partially residual cells were immunostained for $CD8^+$ (IHC, ×200). **F:** Partially residual cells were positive for EBER (hybridization, ×200).

?1994-2019 China Academic Journal Electronic Publishing House. All rights reserved. http://www.cnki.net

Table 1. Clinicopathological features of 16 patients with children′s systemic EBV-positive T-cell lymphoma

Case No.	Sex	Age（year）	Biopsy site	Course（month）	Clinical presentation	Hemophagocytosis	Therapy	Outcome
1	F	7	LN,BM	5	Fever, lymphadenopathy	+	VHR	Dead
2	M	2	LN	3	Fever, hepatosplenomegaly, lymphadenopathy	+	Dexamethasone	Lost
3	M	10	LN	5	Fever, hepatosplenomegaly, lymphadenopathy	–	Dexamethasone, etoposide	Dead
4	M	14	LN	38	Fever, hepatosplenomegaly, lymphadenopathy, anemia, sensitivity to insect bites	–	HLH–94, interferon	Alive
5	M	9	LN	5	Fever, hepatosplenomegaly, lymphadenopathy, pancytopenia	+	HLH–2004	Dead
6	M	17	LN	2	Fever, hepatosplenomegaly, jaundice, pancytopenia	+	Vincristine, prednisolone	Dead
7	M	27months	LN	2weeks	Fever, hepatosplenomegaly, skin rash, pancytopenia	+	Antibiotic, etoposide	Dead
8	M	13	LN	4	Fever, hepatosplenomegaly, jaundice	–	COP, CHOP	Dead
9	F	1	BM	15	Fever, hepatosplenomegaly, pancytopenia	+	Antibiotic, acyclovir, etoposide	Relapse
10	M	1	LN,liver	1	Fever, anorexia, vomiting, diarrhea, bleeding tendency, hepatosplenomegaly, lymphadenopathy,	+	Antibiotic, dexamethasone, etoposide	Dead
11	F	20months	LN, spleen	1	Fever, hepatosplenomegaly, skin rash	+	Supportive therapy	Dead
12	F	3	LN	15days	Fever, anemia, hepatosplenomegaly	+	Antibiotic	Dead
13	M	2	Liver, BM	50days	IM followed by hepatic failure, pancytopenia	–	Ganciclovir, interferon, dexamethasone	Dead
14	M	4	LN	1	IM followed by hepatosplenomegaly, pancytopenia	+	Ganciclovir, HLH–2004	Dead
15	M	26months	LN	8	Fever, hepatosplenomegaly, pancytopenia	+	Antibiotic, HLH–2004, L–DEP, DVL	Alive
16	M	44months	LN	3	Fever, lymphadenopathy, pancytopenia	+	Ganciclovir, HLH–2004, Transplantation	Alive

Course: from onset to the last follow-up or death. F: female, M: male. LN: lymph node, BM: bone marrow. IM：infectious mononucleosis. HLH-1994/HLH-2004: dexamethasone, etoposide, cyclosporin A, intrathecal methotrexate and dexamethasone. VHR: prednisolone, cyclophosphamide, daunorubicin, vincristine, L-asparaginase, intrathecal methotrexate. CHOP: cyclophosphamide, vincristine, doxorubicin, prednisolone; COP: cyclophosphamide, vincristine, prednisolone. L-DEP: methylprednisolone, vincristine, pegaspargase, liposomal doxorubicin, etoposide. DVL: dexamethasone, vincristine, L-asparaginase.

?1994-2019 China Academic Journal Electronic Publishing House. All rights reserved.　http://www.cnki.net

Table 2. Data of EBV serology, EBV-DNA, immunophenotype, EBER and TCR gene of 16 patients with children′s systemic EBV-positive T-cell lymphoma of childhood

Case	EBV serology				EBV-DNA (copies/ml)	Immunophenotype						EBER	TCR gene
	VCA-IgG	VCA-IgM	EA-IgG	NA-IgG		CD3	CD4	CD5	CD7	CD8	CD56		
1	+	−	+	−	3.01×10^{7}	+++	+	+	−	++	−	+++	+
2	+	+	+	−	2.18×10^{6}	++	+	+	+	++	−	+++	+
3	+	−	+	−	6.34×10^{4}	+++	−	−	−	−	−	++	−
4	+	−	+	−	1.30×10^{5}	+++	−	+	+	++	−	+++	+
5	+	+	−	−	4.50×10^{5}	++	+	+	++	+++	−	+++	+
6	+	+	−	−	2.21×10^{5}	+++	−	+	+	+	−	+++	+
7	+	+	−	−	2.65×10^{5}	+++	−	++	−	++	−	+++	+
8	+	−	+	−	1.17×10^{6}	+++	−	−	+	+++	−	+++	+
9	+	+	−	−	3.08×10^{5}	+++	+	++	+	++	−	+++	+
10	+	−	−	−	2.26×10^{5}	+++	−	+	++	+++	−	++	+
11	+	−	+	−	3.20×10^{6}	++	−	+	++	+++	−	+++	+
12	−	+	−	−	2.57×10^{6}	+++	−	−	−	+	−	+++	+
13	+	+	+	−	7.61×10^{4}	+++	−	+	+	++	−	+++	+
14	+	+	+	−	4.05×10^{5}	+++	−	+	−	++	−	+++	+
15	+	−	+	−	1.61×10^{5}	+++	+	+	+	++	−	+++	+
16	−	+	−	−	1.51×10^{6}	+++	−	+	+	++	−	+++	+

随访结果

死亡 11 例，失访 1 例，复发 1 例，生存 3 例，中位生存时间 4 个月。

讨　论

EBV 是一种亲 B 细胞病毒，90% 以上的 EBV 相关淋巴组织增生性疾病是 B 淋巴细胞来源，多发生于免疫抑制状态或器官移植后。然而 EBV 也可感染 T 淋巴细胞。2008 年 WHO 对儿童 EB^{+} T 淋巴组织增殖性疾病进行定义并分类，包括“儿童系统性 EB 病毒阳性的 T 细胞淋巴组织增殖性疾病（Epstein-Barr virus associated lymphoproliferative disorder, EBV^{+} LPD）”和“种痘水疱病样淋巴瘤”，都被认定为淋巴瘤[10]。因 EBV^{+} LPD 常具有爆发性临床过程，并非谱系疾病，故 2016 年 3 月份《Blood》发表的 WHO 淋巴组织肿瘤分类修订版里将其更名为“儿童系统性 EB 病毒阳性的 T 细胞淋巴瘤”[5]。

Ohshima 等[11]根据 EBV 感染的细胞形态和克隆性对儿童系统性 EB^{+} T/NK 淋巴组织增殖性疾病进行了分类和分级，包括 A 型和 B 型。A 型分为 3 级：A1，多形性，多克隆性增生；A2，多形性，多克隆性或寡克隆性增生；A3，单形性，单克隆性增生。B 型：单形性，单克隆性增生。其中 A3 型和 B 型属于儿童系统性 EB^{+} T 细胞淋巴瘤的范畴[5]。A3 型为单克隆阶段的 CAEBV。B 型常发生于原发性 EBV 感染或 EBV 再激活后。

发生于原发性 EBV 感染或 EBV 再激活后的儿童系统性 EB^{+} T 细胞淋巴瘤，既往曾有多种命名，如“儿童爆发性 EB^{+} T 细胞淋巴增殖性疾病”、“散发致死性传染性单核细胞增多症”、“儿童爆发性噬血细胞综合征”、“致死性 EB 病毒相关噬血细胞综合征”等。该病是一种威胁儿童和年轻成人生命的恶性肿瘤，临床过程爆发性进展，多合并噬血细胞综合征，通常几天到几周的时间里疾病迅速进展到多脏器功能衰竭、脓毒血症，甚至死亡[12]。本研究 16 例患者中，男 12 例，女 4 例，提示男孩发病率高于女孩。中位年龄 3.3 岁，其中婴幼儿期发病者占 50.0%（8/16），所占比例较高，与过去认为不同。考虑原因有以下 2 点：①样本数较少。②目前国内部分医院由于医疗水平有限，对于以噬血细胞综合征为首发表现同时无明显淋巴结肿

?1994-2019 China Academic Journal Electronic Publishing House. All rights reserved. http://www.cnki.net

大的患者未常规进行骨髓、淋巴结或肝脾的活检来排除肿瘤相关性疾病，存在一定的漏诊、误诊。故婴幼儿在该病的确切发病率尚需扩大样本量进一步证实。本研究患者临床表现以发热最多见，其次依次为肝脾肿大、血细胞减少、淋巴结肿大，皮疹和蚊虫叮咬超敏反应较少见。

通过本研究 14 例患者的淋巴结病理形态观察，我们发现，该病淋巴结结构可正常，也可部分或完全破坏，副皮质区增宽，瘤细胞弥漫增生，细胞中等大或体积偏小，轻度异型或显著异型性。Huang 等 [13] 观察到，与 CAEBV 患者相比，儿童系统性 EB^+ T 细胞淋巴瘤患者的淋巴结病理形态中更易见到淋巴结结构部分到全部被破坏，淋巴结中浸润的异型 T 淋巴细胞数量更多，其研究中的 1 例淋巴结结构被破坏且浸润的肿瘤细胞比例最高的患者，病情进展迅速，发病 5 个月内死亡，故推测病理形态学的改变可能与疾病的严重性存在一定相关性。金妍等 [14] 通过对 30 例 CAEBV 后发生的儿童系统性 EB^+ T 细胞淋巴组织增殖性疾病患者进行回顾性研究和随访，并没有发现淋巴结结构改变程度不同的患者预后差异存在统计学意义。目前淋巴结病理形态与该病预后是否存在相关性尚需进一步观察研究。

该病从淋巴结浸润细胞的免疫表型来看，扩大的 T 区中的淋巴细胞主要是 $CD3^+$ T 淋巴细胞，典型的瘤细胞免疫表型为 $CD2^+$，$CD3^+$，$CD8^+$，$CD56^-$，$TIA1^+$，$EBER^+$，少数可 $CD4^+$ $CD8^+$ [6]。本研究中有 1 例患者 $CD4^-$ $CD8^-$，提示存在抗原丢失。鄂丽等 [15] 通过对 11 例由 CAEBV 进展所致的儿童系统性EB+ T细胞淋巴组织增殖性疾病研究发现，T 细胞抗原的丢失尤其是 CD5 可能对鉴别良、恶性病变有提示意义。而本研究 16 例淋巴瘤患者中 CD5 阳性 13 例，阳性率达 81.3%，未见 CD5 抗原明显丢失。因本研究病例数较少，且与鄂丽等 [15] 研究组纳入对象不同，故尚需扩大样本量进一步证实。另外该病遗传学检测可见 TCR 呈单克隆性基因重排，病理有 EBER 阳性细胞。本研究全部病例 EBER 细胞阳性，TCR 受体基因重排仅 1 例患者因细胞凋亡严重显示阴性结果，余均阳性。

发生于原发性 EBV 感染或 EBV 再激活后的儿童系统性 EB^+ T 细胞淋巴瘤临床表现无特异性，极易引起误诊，临床需与以下疾病进行鉴别：① EBV 相关性噬血细胞综合征：该病骨髓、脾脏、淋巴结等组织中可见组织细胞增生伴噬血现象，增生组织细胞为成熟细胞，无异型性。该病可与 CAEBV 伴发，或作为其他 EBV 相关的淋巴增殖性疾病的并发症。可通过组织学、免疫表型、TCR 受体基因重排等鉴别。②传染性单核细胞增多症：为原发性 EBV 感染引起的良性自限性疾病，初期临床表现与儿童系统性 EB^+ T 细胞淋巴瘤相似。镜下见淋巴结结构变形，滤泡增生呈斑驳状或形状不整，滤泡间区扩大，大量免疫母细胞、小淋巴细胞及少量浆细胞增生，可见滤泡间坏死，淋巴窦内散布大淋巴细胞，其 T 细胞、B 细胞增生为多克隆性。③非特殊类型外周 T 细胞淋巴瘤：多见于成年人，儿童和青少年少见。病理形态可见淋巴结结构破坏，T 区高内皮小血管及分枝血管均增多，肿瘤细胞弥散性浸润，细胞种类多样，变化大，以中至大细胞为主，细胞异型性明显，核分裂像多见，常有透明细胞和 R-S 样细胞。免疫组化肿瘤细胞多表达 CD30，大多数发生在淋巴结的病例呈 $CD4^+$、$CD8^-$，较少表达细胞毒性颗粒蛋白，肿瘤细胞 EBER−。

目前该病尚无统一治疗方案，总体预后不良，病死率高。Kimura 等 [16] 认为，该病初次发病年龄大于 8 岁、存在肝功能损伤是死亡的危险因素，而接受造血干细胞移植可改善预后。既往报道继发于 CAEBV 的儿童系统性 EB^+ T 细胞淋巴瘤患者中位生存期为 35 个月 [17]。由于原发性 EBV 感染或 EBV 再激活所致的儿童系统性 EB^+ T 细胞淋巴瘤发病率低，目前尚无大样本的生存分析报道。本研究组患者病初多合并噬血细胞综合征，死亡率达 68.8%（11/16），中位生存时间仅 4 个月。综上所述，儿童系统性 EB^+ T 细胞淋巴瘤是好发于儿童和年轻成人的一种恶性肿瘤，婴幼儿发病亦不少见。该病呈爆发性临床经过，病初常合并噬血细胞综合征，易误诊或漏诊，确诊需结合临床表现、病理形态学、免疫组化、EBV-EBER 原位杂交及 TCR 基因检测等综合分析。总体预后不良，病死率高。

参 考 文 献

1　Kim HJ, Ko YH, Kim JE, *et al*. Epstein-Barr virus-associated lymphoproliferative disorders: review and update on 2016 WHO classification. J Pathol Transl Med, 2017; 51(4): 352–358.

2　Gaillard F, Mechinaud-Lacroix F, Papin S, *et al*. Primary Epstein-Barr virus infection with clonal T-cell lymphoproliferation. Am J ClinPathol, 1992; 98(3): 324–333.

3　Tan X, Liu X, Hu C, *et al*. Systemic Epstein-Barr virus-positive T/natural killer-cell lymphoproliferative disorder: a case report and

?1994-2019 China Academic Journal Electronic Publishing House. All rights reserved.　http://www.cnki.net

review of literature. Int J Clin Exp Pathol, 2014; 7(10): 6998–7002.
4 Kawaguchi H, Miyashita T, Herbst H, *et al*. Epstein-Barr virus-infected T lymphocytes in Epstein-Barr virus-associated hemophagocytic syndrome. J Clin Invest,1993; 92(3): 1444–1450.
5 Swerdlow SH, Campo E, Pileri SA, *et al*. The 2016 revision of the World Health Organization classification of lymphoid neoplasms. Blood, 2016; 127(20): 2375–2390.
6 管忠霞 . 儿童淋巴瘤诊断与治疗 . 广州 : 广东科技出版社 , 2016: 337–339.
7 Imashuku S, Tabata Y, Teramura T, *et al*. Treatment strategies for Epstein-Barr virus-associated hemophagocytic lymphohistiocytosis (EBV-HLH). Leuk Lymphoma, 2000; 39(1–2): 37–49.
8 郑晓丹 , 周小鸽 , 金妍 , 等 . 成年人系统性 EB 病毒阳性 T/NK 细胞淋巴组织增殖性疾病的临床病理研究 . 中华病理学杂志 , 2011; 40(4): 227–234.
9 van Dongen JJ, Langerak AW, Br ü ggemann M, *et al*. Design and standardization of PCR primers and protocols for detection of clonal immunoglobulin and T-cell receptor gene recombinations in suspect lymphoproliferations: Report of the BIOMED-2 Concerted Action BMH4-CT98-3936. Leukemia, 2003; 17(12): 2257–2317.
10 Swerdlow SH, Campo E, Harris NL, *et al*. World Health Organization classification of tumours of haematopoietic and lymphoid tissues. 4 thed, Lyon: IARC Press, 2008: 278–280.
11 Ohshima K, Kimura H, Yoshino T, *et al*. Proposed categorization of pathological states of EBV-associated T/natural killer-cell lymphoproliferative disorder (LPD) in children and young adults: overlap with chronic active EBV infection and infantile fulminant EBV T-LPD. Pathol Int, 2008;58(4): 209–217.
12 周小鸽 , 张燕林 , 谢建兰 , 等 . 对 EB 病毒相关淋巴组织增殖性疾病的理解和认识 . 中华病理学杂志 , 2016; 45(12): 817–821.
13 Huang W, Lv N, Ying J, *et al*. Clinicopathological characteristics of four cases of EBV positive T-cell lymphoproliferative disorders of childhood in China. Int J Clin Exp Pathol, 2014; 7(8): 4991–4999.
14 金妍 , 周小鸽 , 何乐健 , 等 . 儿童系统性 EB 病毒阳性 T 细胞淋巴组织增殖性疾病的临床病例观察 . 中华病理学杂志 , 2009; 38(9): 600–608.
15 鄂丽 , 黄欣 , 李敏 , 等 . 儿童系统性 EB 病毒阳性 T 细胞淋巴组织增殖性疾病临床病理分析 . 白血病 . 淋巴瘤 , 2017; 26(8): 465–471.
16 Kimura H, Ito Y, Kawabe S, *et al*. EBV-associated T/NK-cell lymphoproliferative diseases in nonimmunocompromised hosts: prospective analysis of 108 cases. Blood, 2012; 119(3): 673–686.
17 Quintanilla-Martinez L, Kumar S, Fend F, *et al*. Fulminant EBV^{+} T-cell lymphoproliferative disorder following acute/chronic EBV infection: a distinct clinicopathologic syndrome. Blood, 2000; 96(2): 443–451.

?1994-2019 China Academic Journal Electronic Publishing House. All rights reserved. http://www.cnki.net