继发性噬血细胞综合征的 ^{18}F-FDG PET/CT 特征

胥芹，丁浩源，蔡亮，朱艳，黄占文，陈跃*
西南医科大学附属医院核医学科，四川泸州 646000；　*通讯作者 陈跃 chenyue5523@126.com

【摘要】目的　探讨继发性噬血细胞综合征（HPS）的 ^{18}F-FDG PET/CT 特征及其应用价值。**资料与方法**　回顾性分析 2013 年 2 月－2017 年 10 月西南医科大学附属医院收治的继发性 HPS 并行 PET/CT 检查的 35 例患者，按病因分为恶性病变组（肿瘤相关）与非恶性病变组（感染、免疫相关），计算 PET/CT 对肿瘤相关 HPS 的诊断效能。分析两组患者的 PET/CT 相关参数差异及与实验室指标（中性粒细胞、白细胞、红细胞、血小板、乳酸脱氢酶、C-反应蛋白、谷丙转氨酶、三酰甘油、纤维蛋白原、铁蛋白）的相关性。**结果**　35 例患者中，2 例病因未明，恶性病变组 19 例，非恶性病变组 14 例，两组均以脾大、脾脏及骨髓弥漫性代谢增高、合并浆膜腔积液为主要表现，但恶性病变组常合并全身多处淋巴结增大伴糖代谢增高。恶性病变组与非恶性病变组的脾脏（5.76±4.11 比 3.23±1.49）、骨髓（5.02±2.96 比 3.03±1.06）及增大淋巴结（7.78±3.20 比 4.10±1.16）的最大标准化摄取值（SUVmax）比较，差异均有统计学意义（P<0.05）。PET/CT 对肿瘤相关 HPS 的诊断敏感度、特异度、准确度、阳性预测值、阴性预测值分别为 89.47%、85.71%、87.88%、89.47%、85.71%。中性粒细胞计数、血红蛋白与脾脏 SUVmax（r=0.497、-0.490，P<0.05）及脾脏 SUVmax/纵隔 SUVmax 比值（r=0.512、0.512，P<0.05）具有相关性。**结论**　PET/CT 有助于鉴别继发 HPS 的原发病因，发现其他部位的合并症，指导活检及治疗，监测疗效。

【关键词】淋巴组织细胞增多症，嗜血细胞性；正电子发射断层显像术；体层摄影术，X 线计算机；氟脱氧葡萄糖 F18
【中图分类号】R725.5；R445.5　**【DOI】**10.3969/j.issn.1005-5185.2018.11.009

^{18}F-FDG PET/CT Features of Secondary Hemophagocytic Syndrome

*XU Qin, DING Haoyuan, CAI Liang, ZHU Yan, HUANG Zhanwen, CHEN Yue**
*Department of Nuclear Medicine, Affiliated Hospital of Southwest Medical University, Luzhou 646000, China;　*Address Correspondence to: CHEN Yue;　E-mail: chenyue5523@126.com*

【Abstract】Purpose　To explore the features and application value of ^{18}F-FDG PET/CT in secondary hemophagocytic syndrome (HPS). **Materials and Methods**　Thirty-five patients with secondary HPS who underwent PET/CT examinations from February 2013 to October 2017 in the Affiliated Hospital of Southwest Medical University were retrospectively analyzed. The patients were classified as malignant lesions group (tumor related) and non-malignant lesions group (infection, immune-related) as per etiology, and the diagnostic efficacy of PET/CT for tumor-associated HPS was calculated. Differences concerning PET/CT related parameters between the two groups and its correlation with laboratory indicators (neutrophils, white blood cells, red blood cells, platelets, lactic dehydrogenase, C-reactive protein, glutamic-pyruvic transaminase, triacylglycerol, fibrinogen and ferritin) were analyzed. **Results**　For 35 patients, 2 had unknown etiology, 19 were in the malignant lesions group, and 14 in the non-malignant lesions group. Both groups were dominantly manifested as splenauxe, increased diffusive metabolism of spleen and bone marrow combined with serous effusion. While the malignant lesions group was often associated with multiple lymph node enlargement and increased glycometabolism. The maximum standardized uptake values (SUVmax) of the spleen (5.76±4.11 *vs.* 3.23±1.49), bone marrow (5.02±2.96 *vs.* 3.03±1.06), and enlarged lymph nodes (7.78±3.20 *vs.* 4.10±1.16) in the malignant lesions group and the non-malignant lesions group were compared, the difference of which was all statistically significant (P<0.05). The diagnostic sensitivity, specificity, accuracy, positive predictive value and negative predictive value of PET/CT for tumor-associated HPS were 89.47%, 85.71%, 87.88%, 89.47% and 85.71%, respectively. Neutrophil count and hemoglobin were correlated with ratio of spleen SUVmax (r=0.497, -0.490, P<0.05) and spleen SUVmax/mediastinal SUVmax (r=0.512, 0.512, P<0.05). **Conclusion** PET/CT is conducive to identify the primary cause of secondary HPS, spot complications of other sites, guide biopsy and treatment, and monitor the efficacy for treatment.

【Key words】Lymphohistiocytosis, hemophagocytic; Positron-emission tomography; Tomography, X-ray computed; Fluorodeoxyglucose F18
Chinese Journal of Medical Imaging, 2018, 26 (11): 835-841

噬血细胞综合征（hemophagocytic syndrome，HPS）又称为噬血细胞性淋巴组织细胞增多症（hemophagocytic lymphohistiocytosis，HLH），继发于风湿系统疾病时称为巨噬细胞活化综合征

?1994-2018 China Academic Journal Electronic Publishing House. All rights reserved.　http://www.cnki.net

（macrophage activation syndrome，MAS），是由多种病因引起的淋巴细胞、单核细胞、巨噬细胞系统过度活化和增生，分泌大量炎性因子形成高度炎症活动状态，从而出现持续发热、进行性血细胞减少、肝脾肿大、肝功能损害、凝血功能异常、神经功能障碍、皮肤病学异常等一系列临床综合征[1]。HPS 分为原发性和继发性，患者病情进展快，死亡率较高。早期诊断及继发病因的鉴别对指导治疗尤为重要。PET/CT 近年广泛用于肿瘤等疾病的诊疗，但用于诊断 HPS 的研究较少，且多为个案报道，部分患者行 PET/CT 检查时偶然发现异常，但在缺少病理活检时 PET/CT 显像的意义尚不明确。既往研究[2-5]总结了继发 HPS 的显像特点、PET 参数的预后意义，但病例数均较少，其价值需进一步研究。本研究回顾性分析 35 例继发性 HPS 的 PET/CT 表现，探讨其应用价值，提高对本病的认识水平。

1　资料与方法

1.1　研究对象　收集 2013 年 2 月－2017 年 10 月西南医科大学附属医院收治的确诊为继发性 HPS 并行 PET/CT 检查的 35 例患者，均符合国际组织细胞协会 2004 年修订的 HPS 诊断标准[6]，其中男 21 例，女 14 例；年龄 15~65 岁，中位年龄 48 岁。35 例患者主要临床表现为发热、铁蛋白升高及脾大，其次为噬血现象、血细胞减少、高三酰甘油、低纤维蛋白原、肝功能损害，32 例患者单独或合并感染，以及凝血功能异常而出现多部位不同程度的出血，2 例合并弥散性血管内凝血（表 1）。所有患者均进行随访。

表 1　35 例 HPS 患者的临床及实验室特点

临床表现及实验室特点	例数[*n*（%）]
发热	35（100.00）
铁蛋白升高	35（100.00）
脾大	33（94.29）
噬血现象	31（88.57）
血细胞减少	30（85.71）
高三酰甘油	24（68.57）
低纤维蛋白原	18（51.43）
单独或合并感染	32（91.43）
肝功能损害	20（57.14）
弥散性血管内凝血	2（5.71）

1.2　仪器与方法　显像剂 ^{18}F 由我院采用 Siemens eclipse HP/RD 回旋加速器生产，并通过北京派特公司 FDG-N 型自动合成模块制备 ^{18}F-FDG，放化纯度>95%。全身显像采用 Philips GEMINI TF/16 PET/CT 仪。患者检查前空腹 6 h 以上，控制血糖<11.1 mmol/L，经手臂静脉注射 ^{18}F-FDG 3.70~5.55 MBq/kg，患者在安静、适宜温度下休息 45~60 min，排空膀胱后进行 CT 扫描，扫描参数：管电压 120 kV，管电流 100 mAs，层厚 5 mm。然后行 PET 三维采集，采集 6~7 个床位，2.5 min/床位，应用 CT 数据进行衰减校正，PET 图像采用迭代重建，生成横断面、冠状面、矢状面断层图像以及三维投影图像。

1.3　图像分析　由 2 名具有 5 年以上影像诊断经验的医师对 CT、PET 及融合图像进行独立分析，意见不一致时由科室讨论决定。利用感兴趣区（ROI）测量病变部位的最大标准化摄取值（SUVmax）。测量脾脏、肝脏、增大淋巴结的 SUVmax，选定下胸椎到腰椎（T_{10}~L_4）的 SUVmax。同时在纵隔（升主动脉）勾画 ROI，计算脾脏/纵隔、骨髓/纵隔的 SUVmax 比值。以 SUVmax>2.5 判断为阳性，当 SUVmax<2.5 时，则以肝脏作为参照标准，高于肝脏视为阳性。

1.4　统计学方法　采用 SPSS 19.0 软件，计量资料进行正态性检验，符合正态分布的计量资料以 $\bar{x}\pm s$ 表示，两组 SUVmax 差异比较采用成组资料 *t* 检验，各实验室指标与脾脏、骨髓的 ^{18}F-FDG 摄取的相关性采用 Spearman 相关分析，$P<0.05$ 表示差异有统计学意义。

2　结果

2.1　PET/CT 对继发性 HPS 良恶性病变的鉴别诊断　35 例患者中，2 例经随访病因未明，其中 1 例死亡，1 例失访；19 例 HPS 继发于血液系统恶性病变，17 例为淋巴瘤相关 HPS，T 细胞相关 11 例，B 细胞相关 3 例，未分类 4 例，1 例为侵袭性 NK 细胞白血病/淋巴瘤，另 1 例经随访诊断为多发性骨髓瘤。14 例 HPS 继发于感染，1 例患系统性红斑狼疮，另 1 例经随访最终诊断为成人 Still 病。23 例患者检出感染（13 例 EB 病毒阳性，单独或合并结核、乙型肝炎、真菌、细菌等），其中 12 例为单纯感染，其他合并原发疾病发生。PET/CT 对肿瘤相关性 HPS 的诊断敏感度为 89.47%，特异度为 85.71%，准确度为 87.88%，阳性预测值为 89.47%，阴性预测值为 85.71%，见表 2。

表 2　^{18}F-FDG PET/CT 对肿瘤相关性 HPS 的诊断效能（例）

^{18}F-FDG PET/CT	病理活检	
	恶性	非恶性
恶性	17	2
非恶性	2	12

?1994-2018 China Academic Journal Electronic Publishing House. All rights reserved.　http://www.cnki.net

2.2　PET/CT 表现　HPS 在 ^{18}F-FDG PET/CT 图像上主要表现为脾大，脾脏及骨髓糖代谢增高，淋巴结增大伴糖代谢增高，常同时合并肺炎及多浆膜腔积液等非典型表现。恶性病变组与非恶性病变组的 PET/CT 表现比较见图 1、2，HPS 患者不同病因的影像学特征见表 3。4 例患者行 2 次 PET/CT 检查，2 例病情缓解后原高代谢灶代谢减低，1 例患者原增大淋巴结糖代谢减低，但出现新发病灶，治疗后脾脏糖代谢减低，病情稍缓解，发病后 19 个月因脑出血死亡（图 3）。另 1 例病情加重，复查骨髓及脾脏代谢均较前增高，肺部实性病变范围扩大，最终放弃治疗，78 d 后死亡。

2.3　不同组别 SUV 比较及相关性分析　恶性病变组与非恶性病变组脾脏、骨髓平均 SUVmax 及增大淋巴结 SUVmax 比较，差异有统计学意义（P<0.05），见表 4。相关性分析结果显示，中性粒细胞计数与脾脏 SUVmax（r=0.497，P<0.05）及脾脏 SUVmax/纵隔 SUVmax 比值（r=0.512，P<0.05）均呈中度正相关，血红蛋白与脾脏 SUVmax（r=-0.490，P<0.05）及脾脏 SUVmax/纵隔 SUVmax 比值（r=-0.512，P<0.05）均呈中度负相关，中性粒细胞、白细胞、红细胞、血小板、乳酸脱氢酶、C-反应蛋白、谷丙转氨酶、三酰甘油、纤维蛋白原、铁蛋白与骨髓 SUVmax 及骨髓 SUVmax/纵隔 SUVmax 比值均无相关性（r=-0.381~0.575，P>0.05）。

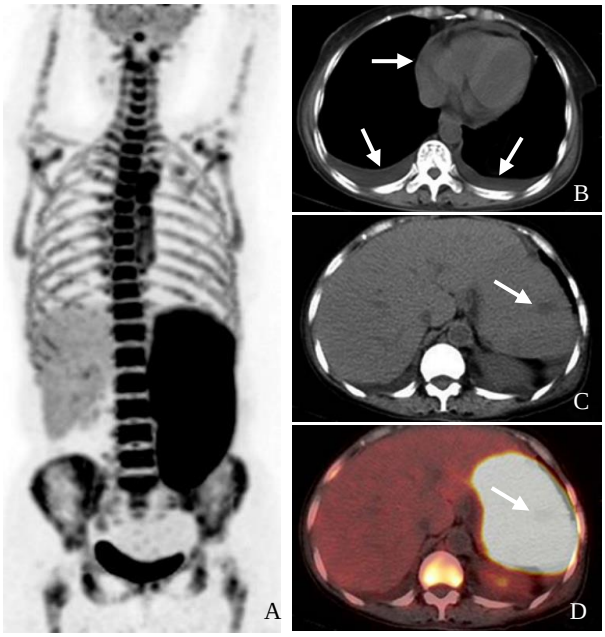

图 1　女，62 岁，B 细胞淋巴瘤相关 HPS。PET/CT 全身最大密度投影图示肝、脾增大，脾脏及骨髓弥漫性 ^{18}F-FDG 摄取增高（A）；同机 CT 示胸腔及心包积液（箭，B）；断层融合显像示脾内斑片状低密度影（箭），脾脏及骨髓显像剂浓聚，SUVmax 分别为 11、8.5（C、D）。纵隔内气管旁淋巴结增大伴显像剂浓聚（未显示）

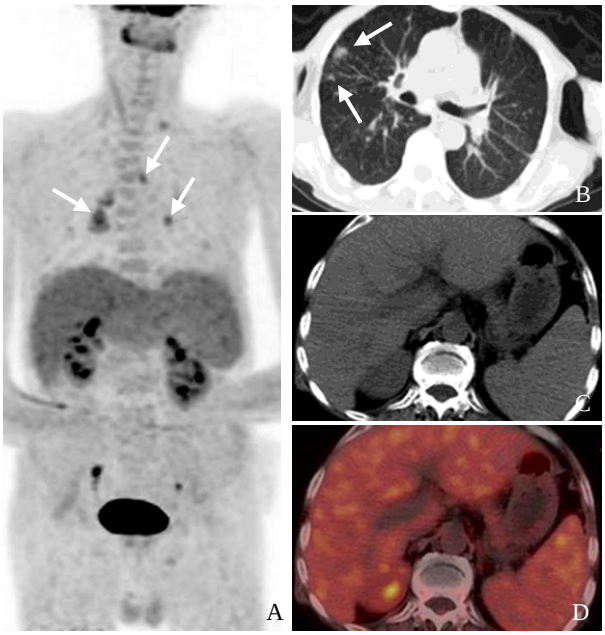

图 2　男，62 岁，EB 病毒相关 HPS，合并尘肺伴多发感染，PET/CT 全身最大密度投影图示肝、脾增大，^{18}F-FDG 均摄取增高，纵隔及双侧肺门淋巴结显示、增大，^{18}F-FDG 摄取增高（箭，A）；同机 CT 示肺内多发斑片及结节影（箭，B）；断层融合显像示肝、脾显像剂浓聚，SUVmax 分别为 3.3、3.0，实质密度未见异常（C、D）。胸腔及心包积液（未显示）

?1994-2018 China Academic Journal Electronic Publishing House. All rights reserved.　http://www.cnki.net

表 3　HPS 患者不同病因的影像特征

影像特征	恶性病变组[*n*（%）]	非恶性病变组[*n*（%）]	合计
总例数	19	14	33
脾大	18（94.74）	13（92.86）	31
骨髓代谢弥漫增高	18（94.74）	10（71.43）	28
脾脏代谢弥漫增高	15（78.94）	11（78.57）	26
胸腔积液	14（73.68）	12（85.71）	26
肺炎	7（36.84）	11（78.57）	18
淋巴结增大伴代谢增高	10（52.63）	5（35.71）	15
心包积液	10（52.63）	5（35.71）	15
肝大	9（47.37）	5（35.71）	14
脑皮质代谢减低	6（31.58）	2（14.29）	8
脾内斑片状低密度影	6（31.58）	2（14.29）	8
肝脏代谢弥漫增高	4（21.10）	3（21.43）	7
腹腔积液	4（21.10）	0（0）	4

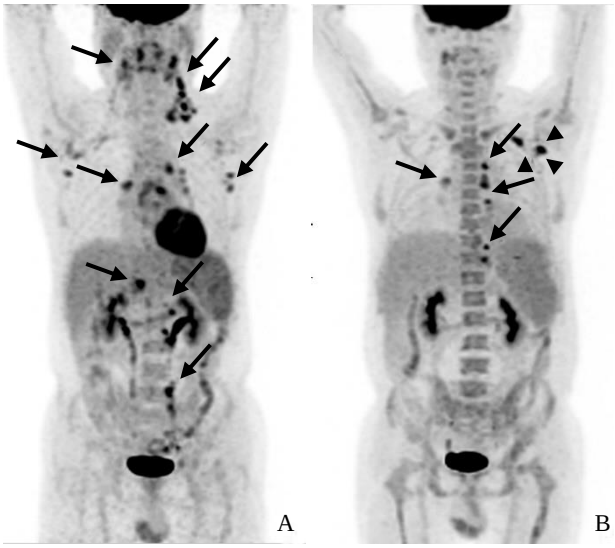

图 3　男，60 岁，T 细胞淋巴瘤相关 HPS。双侧咽旁、双侧颌下、椎旁间隙、左侧锁骨上窝、左侧锁骨下窝、双侧腋窝、纵隔、双侧肺门、右侧心膈角、肝门、胰周、脾门、腹膜后及腹主动脉旁淋巴结显示、增大（箭），^{18}F-FDG 摄取增高，SUVmax 为 7.0，脾大，糖代谢增高，SUVmax 为 3.8（A）；治疗后多处淋巴结显示、增大（箭），^{18}F-FDG 摄取增高，SUVmax 为 6.3，病灶较前次显像明显减少，左侧内乳区为新发病灶（箭头），脾大，糖代谢较前减低，骨髓糖代谢增高（B）。患者治疗后病情好转，但反复，后因脑出血死亡

3　讨论

HLH 是高炎症状态引发多器官系统受累的临床综合征，分为原发性及继发性，任何年龄均可发病。原发性 HPS 是常染色体隐性遗传病，基因检测有助于诊断，继发病因多样，常见病因包括严重感染、肿瘤、自身免疫性疾病，继发者以成人多见，且主要继发于感染（以 EB 病毒、巨细胞病毒、疱疹病毒等最常见）[7]及肿瘤[8]。最初命名为组织细胞性髓性网状细胞增生症的 HPS 由 Scott 于 1939 年首次报道，HPS 病情较凶险，近年逐渐受到关注，不同病因所致 HPS 的预后不同，恶性肿瘤患者预后最差，免疫相关性 HPS 预后相对较好[9]。

表 4　恶性病变组与非恶性病变组 SUVmax 比较（$\bar{x}\pm s$）

分组	SUVmax		
	脾脏	骨髓	淋巴结
恶性病变组	5.76±4.11（19）	5.02±2.96（19）	7.78±3.20（10）
非恶性病变组	3.23±1.49（14）	3.03±1.06（14）	4.10±1.16（5）
t 值	2.471	2.692	2.449
P 值	<0.05	<0.05	<0.05

注：括号内为患者例数

近年 PET/CT 在肿瘤诊断及疗效评估方面的价值得到肯定，并逐渐应用于不明原因发热、感染、免疫性疾病等方面[10-12]，但其用于 HPS 的报道较少，Suga 等[13]报道 PET/CT 有助于骨髓活检的定位，尤其是多次穿刺仍不能找到病因的患者。单纯的 CT 不易发现淋巴瘤肝脏或脾脏的浸润情况，但结合 PET 能明显提高诊断敏感度和特异度[14]。血液系统恶性疾病是导致继发性 HPS 的重要病因之一。继发性 HPS 的治疗，除对继发性 HPS 所致高度炎症的控制、诱导缓解外，为防止复发，寻找原发病因及原发病治疗至关重要[15]。

?1994-2018 China Academic Journal Electronic Publishing House. All rights reserved.　http://www.cnki.net

本研究中恶性肿瘤所致 HPS 比例相对较高，可能是由于进行 PET/CT 检查的患者主要是为了排除肿瘤因素，造成一定样本上的选择偏倚。2 例表现为脾脏、骨髓摄取明显增高及多发淋巴结肿大，其中 1 例伴脾脏斑片状低密度影，PET/CT 均倾向于淋巴瘤。随访发现，1 例患者最终诊断为成人 Still 病，其为排除性诊断，其表现与 HPS 类似，当两者同时发生时，应注意鉴别[16-17]。另 1 例诊断为 EB 感染相关性 HPS，并出现继发骨髓纤维化，造成 PET/CT 假阳性结果。但 PET/CT 对于恶性肿瘤所致 HPS 的诊断敏感度及特异度仍然较高，与 Kim 等[2]的研究结果一致。在 PET/CT 表现上，恶性病变组和非恶性病变组有较多相似之处，但肿瘤相关组多伴有淋巴结肿大，且常表现为全身多处、多发的淋巴结增大，显像剂的摄取程度高于非恶性病变组，可能与非恶性病变组多为反应性淋巴结增生有关。对 PET/CT 上伴有明显显像剂摄取的淋巴结进行活检，可以指导临床更准确、及时地进行病因诊断，而恶性病变组平均 SUVmax 显著高于非恶性病变组，淋巴瘤的骨髓及脾脏浸润能促使较高程度的显像剂摄取，本研究中诊断为淋巴瘤的 11 例患者骨髓活检证实有骨髓浸润，一定程度上有助于鉴别。

在制订的诊断标准中，尽管病理活检不是 HPS 必须的诊断要求，但是通过活检发现噬血细胞能增加诊断的信心，尤其是对单独化疗后不能缓解的患者，可以提供有用的证据进行更多有效的治疗。除骨髓外，噬血细胞也可以存在于脾脏、淋巴结，甚至脑脊液中，Kim 等[18]报道患者因不明原因发热及血细胞进行性减少入院，PET/CT 检查发现脾脏糖代谢异常增高，行脾切除后活检发现大量的噬血细胞，最终确诊，及时给予诱导缓解治疗，患者病情好转。早期诊断并及时控制炎症因子风暴可以改善患者的预后[8]。本研究中 30 例患者均在骨髓中证实存在噬血现象，另 1 例行脾切后发现噬血现象。因此，PET/CT 可以提示噬血细胞浸润，有助于早期诊断，而骨髓活检阴性并不能排除 HPS 的可能。

除符合诊断要求的临床表现及实验室特点外，全身 PET/CT 还可以发现不同部位的病变。本研究显示，27 例患者合并浆膜腔积液，可能与肝功能损害蛋白减少或感染性渗出有关，肺炎也较多见，在感染相关 HPS 中尤为显著，实验室检查未发现明确的病原时，影像学改变可以提供更多抗感染、抗炎治疗的依据。6 例患者脑糖代谢明显减低，既往研究显示 HPS 可以使中枢神经系统受累，出现意识障碍、头痛、癫痫等症状，CT 上可表现为单个或多个低密度灶，MRI 可出现脑皮质局灶性信号异常，弥漫性的白质信号异常及脑膜强化，累及小脑，但在丘脑、基底神经节和脑干中的损伤少见[19-20]。中枢受累患者预后更差，部分可遗留神经系统后遗症。

多种因素可以影响骨髓及脾脏的糖代谢，既往研究显示脾脏、骨髓的 ^{18}F-FDG 摄取与中性粒细胞、白细胞计数及 C-反应蛋白呈不同程度正相关，并提出骨髓摄取增高可能与粒细胞祖细胞调控及内源性造血生长因子刺激有关[21-22]。脾脏是机体免疫器官之一，Pak 等[23]通过进行 PET/CT 当日采血对比分析多种细胞因子与脾脏摄取的关系，发现脾脏 ^{18}F-FDG 摄取与机体炎症反应及免疫反应有关，巨噬细胞数量及活性均可使脾脏的糖代谢增高，^{18}F-FDG 在脾脏及骨髓的摄取可以反映炎症反应的程度。Yang 等[3]对 34 例淋巴瘤相关 HPS 与骨髓摄取关系的研究证实，骨髓的摄取可以一定程度上反映细胞因子风暴的水平。骨髓及脾脏与血红蛋白水平之间的关系尚存在争议，其负相关关系可能是贫血导致的骨髓增生活跃及髓外造血。与本研究结果类似，但仅 14 例患者收集到 C-反应蛋白值，样本量过少，有待进一步研究。本研究采用骨髓和脾脏 SUVmax/纵隔 SUVmax 比值，结果发现脾脏 SUVmax/纵隔 SUVmax 比值的相关程度较单独的脾脏 SUVmax 稍高。Inoue 等[24]报道计算病变 SUVmax 与肝脏的比值可以减小个体差异，但当肝脏本身有病变时则不宜使用，HPS 患者常伴有肝脏 ^{18}F-FDG 摄取，部分淋巴瘤可浸润肝脏，因此本研究采用纵隔血池作为参考。但未观察到骨髓与实验室指标的相关性，可能与病例的选择有关。

HPS 死亡率高，随着对本病的不断认识及积极治疗，Bergsten 等[8]报道在 HLH-2004 诊断及治疗方案应用后，患者的 5 年生存率从 HLH-94 方案的 54%提高到 61%，在异基因造血干细胞移植前死亡率从 27%下降到 19%，但该研究仅纳入<18 岁的患者。Schram 等[9]的多中心研究纳入 68 例患者，年龄 18~77 岁，中位随访时间 4 个月，死亡率达 69%，其中恶性肿瘤患者的预后最差。黄莉等[25]报道 HPS 的死亡率为 50%~80%。本组患者中位随访时间 4 个月（2~49.6 个月），存活率仅为 28.5%，多数患者因经济或病情等原因放弃治疗。Zheng 等[4]对 43 例患者的预后进行多因素分析，发现治疗方案、纤维蛋白原、脾脏纵隔率（SP/M）是影响生存的独立预后因素。丁重阳等[5]认为 PET 参数（脾脏及骨髓的 ^{18}F-FDG 摄取增高）是影响 B 淋巴

?1994-2018 China Academic Journal Electronic Publishing House. All rights reserved. http://www.cnki.net

瘤相关 HPS 预后的不良因素。也有研究[2,26]显示脾脏及骨髓的 ^{18}F-FDG 摄取越高，生存期越短，最佳截断值因病例不同各异。因此，PET/CT 相关参数可以评估 HPS 患者的疗效及预后，但相关研究的样本量较少，且多为回顾性研究，其准确性尚需大样本临床研究进一步证实。

总之，继发性 HPS 的病因多样，病程进展快，死亡率较高，早期诊断及治疗至关重要。PET/CT 有助于 HPS 的诊断及原发病因的鉴别，^{18}F-FDG 摄取程度可以反映炎症及噬血程度，发现其他部位的合并症，同时指导活检部位，增加患者治疗的信心，PET 相关参数可以在一定程度上提示预后，进行疗效监测。在进行图像判读时，应紧密结合患者的病史及用药情况，减少误判。本研究样本量较少，PET/CT 在继发性噬血细胞中的应用价值还需更大样本、多中心及前瞻性研究进一步证实。

参考文献

[1] Al-Samkari H, Berliner N. Hemophagocytic Lymphohistiocytosis. Annu Rev Pathol, 2018, 13: 27-49.

[2] Kim J, Yoo SW, Kang SR, et al. Clinical implication of F-18 FDG PET/CT in patients with secondary hemophagocytic lymphohistiocytosis. Ann Hematol, 2014, 93(4): 661-667.

[3] Yang YQ, Ding CY, Xu J, et al. Exploring the role of bone marrow increased FDG uptake on PET/CT in patients with lymphoma-associated hemophagocytic lymphohistiocytosis: a reflection of bone marrow involvement or cytokine storm? Leuk Lymphoma, 2015, 57(2): 291-298.

[4] Zheng Y, Hu G, Liu Y, et al. The role of F-18-FDG PET/CT in the management of patients with secondary haemophagocytic lymphohistiocytosis. Clin Radiol, 2016, 71(12): 1248-1254.

[5] 丁重阳, 刘红宇, 郭喆, 等. ^{18}F-FDG PET/CT 对 B 细胞淋巴瘤相关噬血细胞综合征患者的临床价值. 中国实验血液学杂志, 2017, 21(1): 133-137.

[6] Henter JI, Horne A, Aricó M, et al. HLH-2004: diagnostic and therapeutic guidelines for hemophagocytic lymphohistiocytosis. Pediatr Blood Cancer, 2007, 48(2): 124-131.

[7] Brisse E, Wouters CH, Andrei G, et al. How viruses contribute to the pathogenesis of hemophagocytic lymphohistiocytosis. Front Immunol, 2017, 8: 1102.

[8] Bergsten E, Horne AC, Arico MA, et al. Confirmed efficacy of etoposide and dexamethasone in HLH treatment: long-term results of the cooperative HLH-2004 study. Blood, 2017, 130(25): 2728-2738.

[9] Schram AM, Comstock P, Campo M, et al. Haemophagocytic lymphohistiocytosis in adults: a multicentre case series over 7years. Br J Haematol, 2016, 172(3): 412-419.

[10] Elstrom R, Guan L, Baker G, et al. Utility of FDG-PET scanning in lymphoma by WHO classification. Blood, 2003, 101(10): 3875-3876.

[11] Schonau V, Vogel K, Englbrecht M, et al. The value of ^{18}F-FDG PET/CT in identifying the cause of fever of unknown origin (FUO) and inflammation of unknown origin (IUO): data from a prospective study. Ann Rheum Dis, 2018, 77(1): 70-77.

[12] 王冬艳, 杨彦松, 邵小南, 等. ^{18}F-FDG FDGPET/CT 在风湿性疾病的初步应用. 中国医学影像学杂志, 2015, 23(10): 759-763, 770.

[13] Suga K, Kawakami Y, Hiyama A, et al. F-18 FDG PET/CT findings in a case of T-cell lymphoma-associated hemophagocytic syndrome with liver involvement. Clin Nucl Med, 2010, 35(2): 116-120.

[14] Rini JN, Leonidas JC, Tomas MB, et al. F-18-FDG PET versus CT for evaluating the spleen during initial staging of lymphoma. J Nucl Med, 2003, 44(7): 1072-1074.

[15] Janka GE, Kai L. Hemophagocytic lymphohistiocytosis: pathogenesis and treatment. Hematology Am Soc Hematol Educ Program, 2013, 2013(4): 605-611.

[16] Jiang L, Xiu Y, Gu T, et al. Imaging characteristics of adult onset Still's disease demonstrated with 18F-FDG PET/CT. Molecular Medicine Reports, 2017, 16(3): 3680-3686.

[17] Zhang Y, Yang Y, Bai Y, et al. Clinical characteristics and follow-up analysis of adult-onset Still's disease complicated by hemophagocytic lymphohistiocytosis. Clin Rheumatol, 2016, 35(5): 1145-1151.

[18] Kim JM, Kwok SK, Ju JH, et al. Macrophage activation syndrome resistant to medical therapy in a patient with systemic lupus erythematosus and its remission with splenectomy. Rheumatol Int, 2013, 33(3): 767-771.

[19] Cai G, Wang Y, Liu X, et al. Central nervous system involvement in adults with haemophagocytic lymphohistiocytosis: a single-center study. Ann Hematol, 2017, 96(8): 1279-1285.

?1994-2018 China Academic Journal Electronic Publishing House. All rights reserved. http://www.cnki.net

[20] Deiva K, Mahlaoui N, Beaudonnet F, et al. CNS involvement at the onset of primary hemophagocytic lymphohistiocytosis. Neurology, 2012, 78(15): 1150-1156.

[21] Lee JW, Lee MS, Chung IK, et al. Clinical implication of FDG uptake of bone marrow on PET/CT in gastric cancer patients with surgical resection. World Journal of Gastroenterology, 2017, 23(13): 2385-2395.

[22] Murata Y, Kubota Kazuo, Yukihiro M, et al. Correlations between ^{18}F-FDG uptake by bone marrow and hematological parameters: measurements by PET/CT. Nucl Med Biol, 2006, 33(8): 999-1004.

[23] Pak K, Kim SJ, Kim IJ, et al. Impact of cytokines on diffuse splenic ^{18}F-fluorodeoxyglucose uptake during positron emission tomography/computed tomography. Nucl Med Commun, 2013, 34(1): 64-70.

[24] Inoue K, Goto R, Okada K, et al. A bone marrow F-18 FDG uptake exceeding the liver uptake may indicate bone marrow hyperactivity. Ann Nucl Med, 2009, 23(7): 643-649.

[25] 黄莉, 姚红霞. 61 例继发性噬血细胞综合征临床治疗及预后分析. 中国实验血液学杂志, 2016, 24(2): 580-583.

[26] 王兴兵, 朱云霞, 刘欣, 等. ^{18}F-FDG PET/CT 在继发性噬血细胞综合征中的临床价值研究. 中国实验血液学杂志, 2014, 22(6): 1698-1701.

【收稿日期】2018-05-27 **【修回日期】**2018-09-16

（本文编辑 张春辉）

（上接第 834 页）

[8] 杜红枝, 陈武, 杨丽清, 等. 高频超声对糖尿病周围神经病变患者正中神经的临床观察. 中国超声医学杂志, 2015, 31(5): 443-445.

[9] 孙冬梅, 王艳滨. 2 型糖尿病伴周围神经病变胫神经的超声特征. 中国医学影像学杂志, 2014, (10): 781-783.

[10] Watanabe T, Ito H, Sekine A, et al. Sonographic evaluation of the peripheral nerve in diabetic patients: the relationship between nerve conduction studies, echo intensity, and cross-sectional area. J Ultrasound Med, 2010, 29(5): 697-708.

[11] 张晓军, 陈鹤鸣. 前列地尔联合 α-硫辛酸治疗糖尿病周围神经病变疗效观察. 疑难病杂志, 2012, 11(9): 708-709.

[12] Terashima T, Kojima H, Chan L. Bone marrow expression of poly(ADP-ribose) polymerase underlies diabetic neuropathy via hematopoietic-neuronal cell fusion. FASEB J, 2012, 26(1): 295-308.

[13] Dikici AS, Ustabasioglu FE, Delil S, et al. Evaluation of the tibial nerve with shear-wave elastography: a potential sonographic method for the diagnosis of diabetic peripheral neuropathy. Radiology, 2017, 282(2): 494-501.

[14] Sarvazyan AP, Rudenko OV, Swanson SD, et al. Shear wave elasticity imaging: a new ultrasonic technology of medical diagnostics. Ultrasound Med Biol, 1998, 24(9): 1419-1435.

[15] Dietrich CF, Bamber J, Berzigotti A, et al. EFSUMB guidelines and recommendations on the clinical use of liver ultrasound elastography, update 2017 (long version) Ultraschall Med, 2017, 38(4): e16-e47.

[16] 肖沪生, 任亚娟, 徐智章, 等. 肱二头肌收缩的剪切波声弹性成像动态测定及其生理学意义探讨. 上海医学影像, 2012, 21(2): 81-83.

[17] 杨晓玲. 糖尿病周围神经病变的相关因素分析. 中国实用神经疾病杂志, 2015, (19): 77-78.

[18] 黄点点, 陈路增, 邢海英, 等. 正中神经剪切波弹性成像的可重复性评价. 中国医学影像学杂志, 2018, 26(5): 383-387.

【收稿日期】2018-07-28 **【修回日期】**2018-10-14

（本文编辑 闻浩）

?1994-2018 China Academic Journal Electronic Publishing House. All rights reserved. http://www.cnki.net